Aus dem Pathologischen Institut der Universität Göttingen.
Direktor: Professor Dr. Gg. B. Gruber.

Beitrag zur Frage des Zungenkarzinoms unter besonderer Berücksichtigung des Basalzellkarzinoms.

Dissertation
zur Erlangung des Doktorgrades der Zahlheilkunde
bei der Medizinischen Fakultät
der Georg-August-Universität zu Göttingen

vorgelegt im Dezember 1940
von

Fritz Schreiber
aus Paderborn.

Göttingen 1941

Buchdruckerei Martin Saß & Co., Göttingen

Dekan: Prof. Dr. Stich.

Berichterstatter: Prof. Dr. Gruber.

Mündl. Prüfung: 3. XII. 1940.

Unter 84825 Einsendungen und 8683 Sektionen des Pathologischen Institutes zu Göttingen in den Jahren 1928 bis 1940 fanden sich 164 Veränderungen an der Zunge, die im Rahmen der im Thema angedeuteten Frage bedeutungsvoll erschienen. Hiervon sind bestimmt worden:

147 als Geschwülste (91 %),
12 als spezifische Entzündungen (8 Tbc, 3 Aktinomykose, 1 Gumma), (7,3 %),
5 als Leukoplakien (1,7 %).

Von den Geschwülsten waren 83 gutartig und 64 bösartig, hiervon 6 Sarkome und 58 Karzinome. Von diesen erwiesen sich 4 als Basalzellengeschwülste und sie zeigten histologisch ein mannigfaltiges Bild. Aus diesem Grunde erschienen sie uns einer ausführlichen, näheren Beschreibung wert.

Basalzellenkarzinome.

1. Beobachtung.

Eine 68jährige Frau bemerkte im Januar 1936 unter dem linken Zungenrand ein langsam größer werdendes Gewächs, das keine Schmerzen verursachte. Der Tumor ließ sich gut aus dem umgebenden Gewebe ausschälen. Es war ein wallnußgroßes Gewebsstück, die Schnittfläche war grau-gelblich und etwas markig (E. 974/36).

Bei der feingeweblichen Untersuchung wurde ein typisches Zylindrom*) im Sinne eines Basalioms mit Schleimbildung festgestellt.

*) Die Bezeichnung „Zylindrom" geht auf Billroth zurück. Sie ist von ihm wegen des Vorkommens zylindrischer Epithelstränge, in denen sich hyaline Massen finden, gewählt worden. Der Name ist also rein morphologischer Natur. Krompecher hat aber diese Tumoren zu den Basalzellgeschwülsten gerechnet.

Anfang 1938 bemerkte sie eine Anschwellung des linken Unterkieferastes. Im Februar 1938 wurde die Geschwulst entfernt. Im Juli 1938 trat ein Rezidiv auf, das ebenfalls entfernt wurde. Im August 1939 fühlte man am linken Unterkiefer wieder einen faustgroßen, knochenharten Tumor, der mit seiner Unterlage fest verwachsen war. Es wurde eine Unterkieferresektion vorgenommen (E. 6504/39).

Makroskopisch lag ein gänseeigroßes Gebilde vor, es stellte eine mehrkammerige Zyste dar, deren Wand teils aus knöchernem, teils aus weichem Gewebe bestand.

Histologisch fand sich ein Zylindrom. Das Geschwulstgewebe war aus verschieden großen Inseln zusammengesetzt und bestand aus gleichmäßigen, rundlichen Zellelementen, die sich um eigenartige, drüsenähnliche Hohlräume anordneten. In den Hohlräumen waren homogene fädige Massen und hyaline mit Eosin rot gefärbte Substanzen vorhanden (s. Abb. 1).

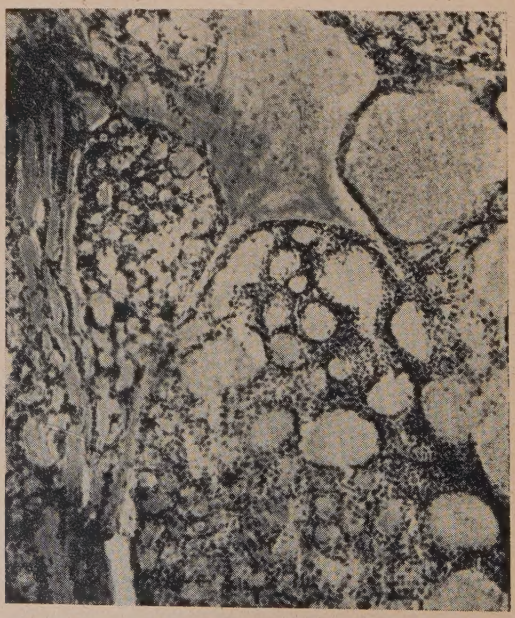

Abb. 1.

Am 9. 11. 1940 wurde ein Rezidiv im alten Operationsbereich festgestellt. Es war ein derber, grobhöckeriger Knoten, der auf der Unterlage unverschieblich war (E. 7032/40).

Es wurden drei bis mandelkerngroße graue Gewebsstücke eingesandt.

Die Geschwulst schien im mikroskopischen Bild von einer bindegewebigen Kapsel umgeben, darin lagen durch Septen abgetrennt Zellnester, die aus strang- oder schlauchförmigen Zellhaufen bestanden. Die Zellen waren oval, gleichförmig, mit schmalem Protoplasma. In den schlauchförmigen Hohlräumen fanden sich häufig fädige Massen und hyaline eosinrot gefärbte Substanzen. Das Bild entsprach einem Zylindrom.

Im Überblick kann man feststellen, daß wir den Tumor seit 4½ Jahren histologisch verfolgen, er keine Metastasen gesetzt hat, aber stets in die Tiefe weitergewachsen war, trotz vielfacher Operationen. Es schien niemals eine völlige Entfernung der Geschwulstmassen gelungen zu sein.

2. Beobachtung.

Eine Patientin von 75 Jahren, nie ernstlich krank gewesen, bemerkte im Sommer 1939 einen weißlichen Belag der Zunge, der zeitweise verschwand, mit einer Veränderung in der Geschmacksempfindung. Ein halbes Jahr später trat eine Anschwellung im hinteren Anteil der Zunge ohne Schmerzen auf. Ende Juli 1940 suchte sie die Chirurgische Universitäts-Klinik Göttingen auf.

Klinischer Befund:

Der ganze mittlere Teil der Zunge wurde von einem derben Tumor eingenommen.

5 Tage Radiumbehandlung, danach am 6. 8. 1940 Tod unter plötzlicher Kreislaufschwäche.

Die Obduktion S-680/40 ergab:

Lediglich die Zungenspitze in einer Ausdehnung von 1,5 cm war unverändert. Der hintere Anteil war von derber Konsistenz

und bis zu 3,5 cm verdickt. Die Papillen waren weniger deutlich ausgeprägt, die Schleimhaut zeigte keine besonderen Veränderungen, auch am foramen coecum fanden wir keine Besonderheiten. Etwa 6 cm von der Spitze entfernt war die Zungenmuskulatur durch eine gleichmäßig gelblich-weißes Gewebe ersetzt. Nur gelegentlich fand sich in ihm noch ein grau-bräunlicher Muskelstreifen. Man konnte sagen, daß fast die gesamte Zungenmuskulatur durch die Neubildung verändert war, die Zungenschleimhaut war dagegen überall intakt.

Metastasen fanden sich auch in den mikroskopisch untersuchten Lymphknoten nicht vor.

Die Frau war kachektisch. Wir fanden eine schleimig-eitrige Tracheobronchitis, in der Lunge kleine broncho-pneumonische Herde mit Lungenoedem. Das Herz zeigte braune Atrophie.

Mikroskopisch war das Schleimhautepithel intakt, nirgends verletzt und zeigte keine Wucherungstendenzen. Unter der Schleimhaut fand sich an einzelnen Stellen eine nur mikroskopisch erkennbare Muskelschicht, in der die Schleimhautvenen verliefen. Sie waren prall mit Blut gefüllt, weit und mit Entzündungszellen mehr oder weniger zahlreich durchsetzt. Anschließend darunter fand sich Gewebe einer epithelialen Neubildung, die fast völlig die Zungenmuskulatur ersetzt hatte. Nur vereinzelt sah man noch Stränge von Muskelgewebe. Musterte man das Präparat genau durch, so sah man zahlreiche strangartig verlaufende gleichförmig ovale Epithelzellen, die teilweise wirr durcheinander lagen, vielfach zu Strängen geordnet, vielfach aber auch zu Schläuchen ausgebildet waren (s. Abb. 2), mit infiltrierendem Wachstum. Man sah in den Hohlräumen, die von einer ein- oder mehrreihigen Schicht teilweise ungeordneter Epithelzellen umgeben waren, vereinzelt kleine hyaline Kugeln, die sich stark mit Eosin färbten. Die hyalinen Gebilde waren ganz homogen. Man hatte den Eindruck, als ob sich ein größerer Teil der Epithelzelle selbst in Hyalin verwandelte, der Kern dabei an die Seite gedrückt würde und zu Grunde ging (s. Abb. 3).

Andere Epithelzellen sammelten sich am Rande, so daß auf diese Weise Hohlräume gebildet wurden. An anderen Stellen sah

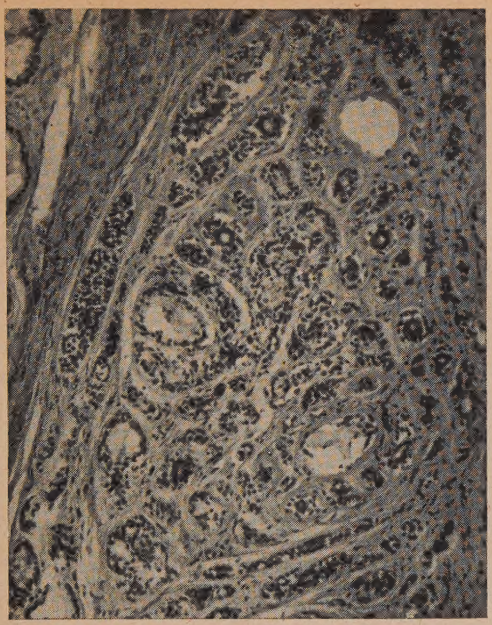

Abb. 2.

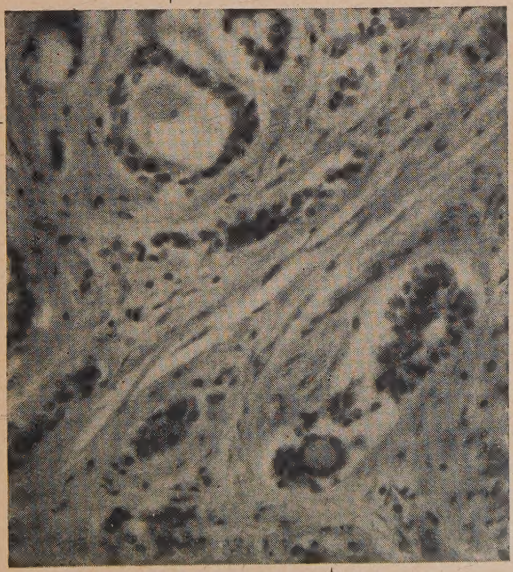

Abb, 3.

man netzartige Fäden in Hohlräume liegen. Mitosen der Epithelzellen wurden nur sehr selten angetroffen, die Kerne hatten sich verhältnismäßig gleichmäßig mit Farbstoffen tingiert. Das Stroma war sehr reichlich ausgebildet und ließ das Parenchym nur als Inseln erkennen. Teilweise hatte es nach van-Gieson-Färbung gefärbte kollagene Fasern ausgebildet. Neben dem Geschwulstparenchym in unmittelbarer Nachbarschaft fanden sich intakte muköse Drüsen. Das Bild entsprach einem Zylindrom, das an manchen Stellen einen unreifen Bau aufwies.

3. Beobachtung.

Eine 67jährige Frau hatte an der linken Zungenhälfte eine geschwürig-zerfallene Geschwulst, die ein halbes Jahr bestand. Es fand sich Schwellung der örtlichen Lymphdrüsen. Der Zungentumor, die linke Submaxillardrüse und ein großer Teil des Mundbodens wurden operiert.

Eingesandt (E. 4160/30) wurde ein taubeneigroßes Zungenstück, dessen Schnittfläche gelblich-weiß und sehr derb war. Histologisch zeigte sich, daß es weitgehend von einem sehr unreifen Plattenepithelkrebs durchsetzt war, und vielfach das Aussehen eines Basalzellkrebses mit netziger Anordnung des Epithels zeigte.

Die Kranke wurde weiter mit Radium nachbestrahlt und blieb 3½ Jahre rezidivfrei. Dann kam sie mit einem Rezidiv wieder in die Klinik, das energisch mit Radium bestrahlt wurde. Ein Jahr später sollte sie nachuntersucht werden, war aber „erkältet" und starb angeblich an einer „Herzklappenentzündung".

4. Beobachtung.

Ein 56jähriger Mann bemerkte seit 9 Wochen eine Anschwellung an der linken Seite des Zungengrundes. Obwohl er früher eine Lues durchgemacht hatte, war jetzt die Wassermannsche Reaktion negativ. Der Tumor wurde herausgeschält. Er war flach, 2½ × 1 cm groß, von derber Beschaffenheit (E. 4344/32).

Mikroskopisch zeigte er ein solides Karzinom, das ziemlich feinzapfig gewachsen war. Die Krebskörper entsprachen manch-

mal denen eines Basalzellkarzinoms, ihre Zellen zeigten jedoch auch Ansätze zur Ausdifferenzierung in Plattenepithelien, die allerdings nicht verhornten.

Nach einem Jahr trat ein Rezidiv auf. Es erfolgte Röntgen-Radiumbestrahlung, danach vollkommener Rückgang des Tumors mit bald eintretender völliger Nekrose der Zunge. Vier Jahre später starb der Patient an Inanition. Metastasen wurden auch hier nicht beobachtet.

Zusammengefaßt kann über diese Tumoren auf Grund unserer wenigen Beobachtungen gesagt werden, daß sie sehr selten und verhältnismäßig gutartig sind. Sie setzen keine Metastasen. Ihre Bösartigkeit wird dadurch charakterisiert, daß, falls sie nicht weit genug herausgenommen werden, ungerichtet weiterwachsen. Lebensbedrohend werden sie durch die Strörung der Nahrungsaufnahme, so daß die Kranken eines elenden Hungertodes sterben, oder der geschwächte Körper einer Infektion zum Opfer fällt. Die Entstehung dieser Geschwülste dürfte auf embryonale Keimreste zurückzuführen sein. Ein Anhaltspunkt, daß die Zylindrome von Speicheldrüsen ihren Ausgang genommen haben, hat sich nicht nachweisen lassen.

Wir haben die zylindrom- und basalzellartigen Tumoren*) aus diesem Grunde zusammengestellt, weil wir mit Krompecher an eine gleiche Aetiologie glauben. Leider fehlen uns histologische Vergleichspräparate der Vorkommnisse jener früheren Jahre, da die mikroskopischen Schnitte nicht dauernd aufgehoben werden können, einzelne Beobachtungen aber auf einen längeren Zeitraum zurückgehen, so daß wir deren Bild häufig nur an Hand des Protokolls beurteilen können.

Plattenepithelkarzinome.

Am besten gibt hierüber eine Aufstellung in Form einer Tabelle Auskunft (siehe umseitig). Manche Abschnitte, die uns be-

*) Eine Zusammenstellung der Zungenzylindrome fand sich bei Preusse, ebenso beschrieben Sonntag und Giesen derartige Erkrankungen.

Lfd. Nr.	Eingangs-Nr.	Geschl.	Alter	Sitz des Tumors	Behandlung	Bemerkungen
1	7076/40	♂	64	—	—	—
2	6271/40	♂	—	—	—	—
3	1878/40	♂	76	1 cm unter Oberfläche, Muskel	Radiumtherapie	—
4	2309/39	♂	63	linker Zungenrand	Excision	Zur Nachunsuchung nicht erschienen.
5	5337/39	♂	58	linker Zungenrand	Sept. 39 Excision Sept. 40 Radium	Jetzt starke Schmerzen, Schwellung, Verschlimmerg.
6	5890/39	♂	78	linker Zungenrand, neben Spitze	Probeexcision	4.1.40 gestorben am Karzinom
7	1268/38	♂	80	rechter Zungenrand	Röntgen-Radium-Bebestrahlung	1939 gestorben an Drüsenmetastasen (Hals und Kieferwinkel.
8	1293/38	♂	62	Zungenrand	Erfolglos mit Radium (inoperabel)	Bald darauf gestorben.
9	2566/38	♀	58	linker Zungenrand	Excision, Drüsenausräumung, Strahlenbehdlg.	Prognose günstig, jetzt o. B.
10	2916/38	♀	66	linker Zungenrand	Röntgenbestrahlung	Währenddem gest. an Pneumonie (jahrelg. Leukoplakie).
11	4225/38	♂	60	—	—	—
12	7529/38	♀♂	75	linker Zungenrand	—	Keine Aufzeichnungen.
13	1939/37	♀	35	—	—	3. Rezidiv, Drüsenmetastasen.
14	2254/37	♂	67	—	—	—
15	2338/37	♀	49	—	Excision, Ende 37 Rezidiv. 1940 gr. T. d. Zu. ergriffen	Nochmalige Behandlung abgelehnt.
16	2733/37	♂	34	—	—	—
17	6341/37	♂	58	Zungenspitze	Excision	—
18	4300/36	♂	53	linker Zungenrand	1936 Excision, 1937 Rezidiv, 1940 Strahlenbehandlung, da Anschwellung	Oktober 1940 o. B.

Lfd. Nr.	Eingangs-Nr.	Geschl.	Alter	Sitz des Tumors	Behandlung	Bemerkungen
19	4919/36	♂	—	—	—	—
20	5156/36	♂	48	Zungenrand	Resektion der Zungenhälfte	1 Tag nach der Operation gestorben.
21	5278 S-609/36	♂	64	linke Zungenhälfte, Pharynx, Tonsillen ergriffen	Röntgenbestrahlung	Gestorben an Aspirationspneumonie.
22	5781/36	♂	83	Zungenspitze	Resekt. der Zungenspitze, Operation gut verlaufen	10 Tage nach Entlassung an Herz- und Kreislaufschwäche gestorben.
23	7067/36	♀	60	linker Zungenrand	1935 Excision, Drüsenausräumung, 1936 Rezidiv, Excision	Jetzt ohne Beschwerden.
24	6961/36	♀	65	—	—	—
25	6150/36	♂	67	—	—	Drüsenmetastasen eines Zungenkarzinoms.
26	252/35	♂	—	—	—	Keine Aufzeichnungen.
27	2207/35	♂	72	linker Zungenrand	Probeexcision	Operation verweigert, Ca. war sehr ausgedehnt.
28	2513/35	♀	76	Zungenspitze	Mai 1935 Excision, Okt. 1935 Drüsenausräumung	27. 10. 1935 an allgem. Infektion gestorben (Erysipel).
29	2974/35	♂	32	rechte Zungenseite	Juli 1935 Excision, Dez. 1935 Drüsenausräumung 1936 Bestrahlung	Nicht wiedergekommen.
30	6106/35	♂	36	—	Excision	April 1937 am Karzinom gest.
31	6116/35	♂	48	Zungengrund	—	Keine Aufzeichnungen.
32	6173/35	♂	59	rechter Zungenrand	Excision, Drüsenausräumung, Strahlenbhdlg.	1936 am Karzinom gestorben.
33	4002/34	♂	74	Zungenrücken	Radiumbehandlung, da inoperabel	1936 am Karzinom gestorben.
34	6181/34	♂	63	linker Zungenrand	30. 11. 34 Excision, Drüsenausräumung	29. 12. 1934 gestorben.
35	3336/33	♂	60	—	—	—

Lfd. Nr.	Eingangs-Nr.	Geschl.	Alter	Sitz des Tumors	Behandlung	Bemerkungen
36	5015/33	♂	65	—	—	—
37	5448/33	♂	—	Zungenrand	1936 Excision Röntgenbestrahlung	Jetzt o. B. Patient zur Marine eingezogen.
38	5748/33	♂	54	linker Zungenrand	Röntgen-Radiumbehandlung, Operation verweig.	1934 an Drüsenmetastasen gestorben.
39	1300/32	♂	75	—	Fast totale Zungenresektion	—
40	452/31	♂	69	Zungengrund, links	—	—
41	3780/31	♂	33	rechter Zungenrand	Subtotale Zungenresektion	Dezember 1931 am Rezidiv gestorben.
42	4963/31	♂	59	Zungenrand	—	—
43	S-315/31	♀	53	Zungenrand rechts, Maxillardrüsen	—	Okt. 1931 Arrosionsblutung u. Aspirationspneunomie gest.
44	65/30	♂	65	rechter Zungenrand	Excision, Drüsenausräumung, Strahlenbhdlg.	1938 gestorben.
45	3650/30	♂	73	linke Zungenseite	Subtotale Resektion	—
46	3858/30	♀	60	rechter Zungenrand	Excision	—
47	3946/30	♂	52	Zungengrund rechts	Excision	1932 an Metastasen gestorben.
48	4603/30	♂	67	—	—	—
49	5202/30	♂	57	—	—	—
50	2153/29	♂	71	linker Zungenrand	Juli 1929 Drüsenausräumung, Excision	August 1929 Wucherung am Gaumenbogen, die Ca-Eindruck machen, seitdem nicht wiedergekommen.
51	3164/29	—	—	—	—	Arzt nicht ausfind. zu machen.
52	3719/29	♂	63	Zungenspitze	November 1929 Excision, Mai 1931 Drüsenmetastase, Röntgen-Radium-Bestrahlung	Oktob. 1931 am Karzinom gestorben.
53	1665/28	♂	64	—	—	—
54	2183/28	♂	69	—	—	—

sonders interessiert haben, sind nicht ausgefüllt, da viele Ärzte im Kriegsdienst stehen und keine Auskünfte erteilen können. Andere Ärzte haben leider keine Aufzeichnungen gemacht.

Bei unseren Beobachtungen fanden sich 19 Karzinome am Zungenrand (5 rechts, 14 links), 4 an der Spitze, 6 am Zungengrund 2 auf dem Zungenrücken. Wir können also sagen, daß sich bei unseren Vorkommnissen die häufigste Lokalisation am Rand findet. Dies stimmt auch mit Kaiserling, Bergmann-Küttner, Riede, Tagger, Stockert überein. Es fanden sich nur 14 Frauen (24 %) und 44 Männer (76 %). Dies stimmt mit den Statistiken Bergmanns (20,2 % Frauen) und Küttners (19 % Frauen) ziemlich überein. Das Zungenkarzinom fand sich vor allem im 7. Lebensjahrzehnt. Dies bestätigt auch Kaiserling und Rieder. Bergmann-Küttner geben das 45. bis 65. Lebensjahr an.

Das Plattenepithelkarzinom wächst infiltrierend, verhornt in den meisten Fällen und setzt Metastasen; an diesen pflegen die Kranken oft zu Grunde zu gehen. Auch die Schwierigkeit der Nahrungsaufnahme schwächt den Körper stark und macht ihn leichter hinfällig. Häufig kommt es zu geschwürigem Zerfall der Karzinommassen, was die Diagnose erschwert, da Ulcerationen der Zunge aus mannigfaltigen Gründen auftreten können. Es hilft in diesem Fällen die Probeexcision mit histologischer Untersuchung vor diagnostischen Irrtümern.

Das Zungenkarzinom bereitet dem daran Erkrankten große Leiden. Heftige ausstrahlende Schmerzen, Schluckbeschwerden, Foetor ex ore, Blutverlut sind die Qualen, die bis zum Tode durch Aspirationspneumonie, Arrosionsblutung oder Kachexie zu ertragen sind.

Die Behandlung des Zungenkarzinoms wird chirurgisch oder mit Hilfe der Röntgen-Radiumstrahlen vorgenommen. In den wenigsten Fällen der Erkrankung wird Dauerheilung erzielt. Bei uns sind es 4 Kranke von 29, die wir verfolgen konnten, das sind 14 %. Andere Statistiken von Küttner und Rieder geben 13 % und 18,7 % als rezidivfrei an. Es liegt daher im Interesse jedes Kranken bei irgendeiner verdächtigen Veränderung an der Zunge eine

Probeexcision vorzunehmen. Vom Histologen untersucht wird es sich oft als eine chronische Entzündung oder als gutartiger Tumor herausstellen, aber wie oft sind es die ersten Anfänge eines Karzinomes, das im Frühstadium bei völliger Resektion doch eine Aussicht auf Dauerheilung gibt.

Wie im Anfang erwähnt, fanden wir auch eine große Menge gutartiger Geschwülst an der Zunge. Oft verursachten diese je nach dem Sitz große Beschwerden, oft tritt geschwüriger Zerfall ein, so daß sie von bösartigen Geschwülsten klinisch unter Umständen nicht zu unterscheiden sind. Hier hilft nur die feingewebliche Untersuchung.

Wir haben folgende gutartige Geschwülste gefunden (die Zahlen verzeichnen das Lebensalter, bei einigen fehlt diese Angabe):

13 Fibrome:	♀ 50, 47, 37, 49, 35, 50
	♂ 74, 50, 1½, —, 54, 60, 37
1 Osteom:	♀ 25 (knochenbildendes Fibrom)
1 Myom:	♂ 31
15 Haemangiome:	♀ 28, 20, 61, 64, 47, 17, 6, 52, 20
	♂ 35, —, —, 15, 28, —
6 Lymphangiome:	♀ 2½, —, 30
	♂ 44, 10, 12
11 Teleangiektatische Granulome*):	
	♀ 35, 28, 59, 68, 26, 48
	♂ 39, 68, 54, 34, 65
2 Neurinome:	♀ 27
	♂ 25
2 Zysten:	♀ 64 } (Speichelzysten)
	♂ Kind }
1 Tumorförmiger Naevus:	♀ 20
1 Follikuläre Struma:	♀ —
2 Polypen:	♀ 40, 43
5 Epitheliome:	♀ 59, 60
	♂ 4, 64, 60

*) Zweifelhaft, ob primäre Angiome oder gefäßreiche Granulome.

22 Fibroepitheliome: ♀ —, 45, 40, 63, 51, 76, —, 32, —, 45, 47
♂ 44, 68, 10, 25, 63, 58, 25, —

Bei den gutartigen Geschwülsten wurden Männer und Frauen fast gleichmäßig befallen (45 Frauen, 38 Männer).

Auf das Alter bezogen gibt nachfolgende Kurve über gut- und bösartige Geschwülste Auskunft. Während die Kurve der gutartigen 2 Gipfel, und zwar im 4. und 7. Lebensjahrzehnt aufweist, finden sich die bösartigen vor allem im 7. Lebensjahrzehnt.

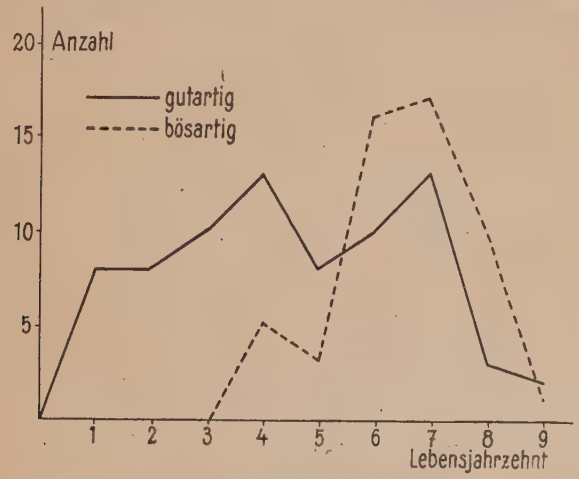

Zusammenfassung.

Es werden 4 Geschwülste von basalzellartigem und zylindromähnlichem Bau beschrieben, die keine Metastasen gesetzt haben, bei denen aber Rezidive aufgetreten sind. Weiter werden 54 Plattenepithelkarzinome aufgeführt, durch die größtenteils Metastasen hervorgerufen werden, bei denen aber einzelne bei rechtzeitiger Erkennung zur Dauerheilung geführt haben. Unter 58 Beobachtungen von krebsigen Geschwülsten der Zunge war kein einziges von drüsigem Bau.

Es wird auf das Alter, den Sitz und das Geschlecht der Zungenkarzinomträger eingegangen und ein Vergleich zu gutartigen Geschwülsten gezogen.

Literaturverzeichnis.

Bergmann-Küttner: Handbuch der praktischen Chirurgie. Von Garré Küttner, Lexer. 1. Bd. S. 1181—1287.

Kaiserling, C.: Mundhöhle. Im Handbuch der speziellen Pathologie. Von Henke und Lubarsch. Bd. IV/2, S. 1—124.

Giesen, W.: Zur Kasuistik der Zylindrome. Inaug.-Diss. Bonn 1923.

Preusse, O.: Über das Zylindrom der Zunge. Beitr. z. klin. Chir. von Bruns. 1921. Bd. 122, S. 355—360.

Riede, P.: Die operative Behandlung des Zungenkarzinoms. Inaug.-Diss. München 1934.

Rieder, W.: Prognose des Zungenkarzinoms unter besonderer Berücksichtigung des klinischen und histologischen Malignitätsgrades. Beitr. z. klin. Chir. von Bruns. 1932. Bd. 155, S. 611—622.

Sonntag: Zentralblatt für Chirurgie. 1927. Bd. 54, S. 1084.

Stockert, K. H.: Zusammenstellung aller in den Jahren 1908—1936 in der Chirurgischen Klinik zu Bonn und der Chirurgischen Abteilung des St. Johanneshospitals zu Bonn beobachteten Fälle von Zungenkarzinom. Inaug.-Diss. Bonn 1937.

Tagger, J.: Über das Zungenkarzinom. Inaug.-Diss. Leipzig 1934.

Lebenslauf.

Am 5. Mai 1912 wurde ich als Sohn des Nahrungsmittelchemikers Fritz Schreiber zu Paderborn geboren. Ich besuchte vier Jahre die Vorschule und trat Ostern 1922 in die Sexta der Oberrealschule Paderborn ein. Im März 1932 bestand ich an der gleichen Schule die Reifeprüfung. Im Sommersemester 1932 begann ich in Göttingen das rechtswissenschaftliche Studium. Vom November 1934 bis Oktober 1935 diente ich ein Jahr freiwillig bei einer Nachrichtenabteilung und begann danach das zahnärztliche Studium an der Universität Göttingen. Ich bestand das Vorexamen im Sommersemester 1937 und im Juli 1939 das Staatsexamen. Danach war ich bis zum Ausbruch des Krieges Volontärassistent an der Universitätszahnklinik Göttingen. Seit dem 26. August 1939 bin ich zum Kriegsdienst eingezogen.